Un hueso perforado

por el

P. Jaime PUJIULA, S. J.

Director del Laboratorio Biológico de Sarriá (Barcelona)

Como se puede suponer, se refiere el título a un accidente congénito de un hueso anormalmente perforado. Decimos congénito, porque creemos que el fenómeno es debido a alguna perturbación embriológica o durante la vida intrauterina, aunque no repugna pudiera haberse hecho en los primeros meses de la vida extrauterina, en que todos los órganos están en pleno período de formación y consolidación. Se trata de una costilla de ternera.

Con ocasión de enseñar a hacer preparaciones de la *médula roja* de los huesos, origen de la sangre en la vida extrauterina, pedimos un fragmento de costilla de ternera. Al llegar a nuestras manos, vimos, no sin gran sorpresa, que estaba perforado y atravesado por un haz de tejido conjuntivo, como si se hubiese hecho de propósito un agujero para pasar por él un hilo o cordón a fin de colgar el hueso (figura). El orificio o canal abierto no es del todo transversal, sino que por un lado presenta claramente una depresión, suavemente semicilíndrica, que corre oblicuamente antes de la perforación del hueso; por el otro lado no se ve más que la abertura abrupta del orificio, de modo que por este lado no se podría saber si en el espesor del hueso es el canal perpendicular o no.

El cordón conjuntivo, que a manera de largo tendón lo recorre, se aposenta holgadamente dentro del canal, sin contraer adherencia alguna. Como nos trajeron el hueso mondo y limpio, no podemos hacer indicaciones sobre el origen y las relaciones de ese cordón conjuntivo. Sólo diremos que mide unos 9 centímetros de longitud; y 2-3 mm. de grosor; en todo su trayecto la forma no es del todo cilíndrica, sino algo acintada, y termina por ambos extremos con un abultamiento más grueso. En uno de ellos, pasado el abultamiento, se continúa aún bajo la misma forma que en el trayecto o curso intermedio. En el otro ex-

tremo termina en una como chapa que es seguramente un fragmento de la pared de inserción del haz conjuntivo que nos ocupa (figura).

No resta sino que digamos algo de su origen, es decir, del modo cómo pudo formarse esta anomalía. Acerca de lo cual, no creeríamos separarnos mucho de la verdad, si dijéramos que su formación tuvo lugar en una época muy precoz, a saber, al tiempo de la formación del cartílago, precursor del hueso de la costilla. En efecto; tanto el cartílago como el cordón conjuntivo tienen un mismo origen que es el me-

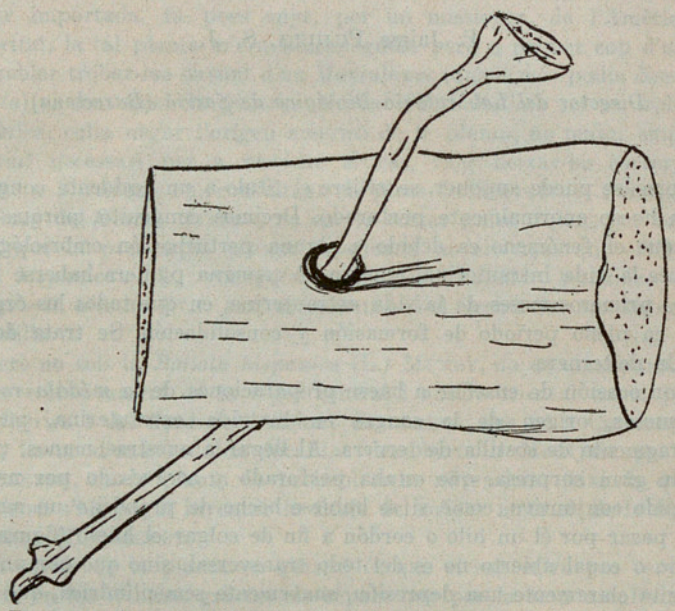

Fragmento de una costilla de ternera perforado por un cordón conjuntivo (Original)

sénquima o conjuntivo embrionario; y en un mismo sitio se diferencia una porción de mesénquima en cartílago; y otra porción, al lado mismo de la anterior, en conjuntivo definitivo o adulto. El mesénquima se transforma en cartílago por multiplicación celular, es decir, intensificando en pequeño espacio los elementos, afectando un empedrado de núcleos (estado *precondoblástico*); luego origina cada elemento la substancia amorfa (*condrina*) intercelular, distanciándose cada vez más unos de otros (estadio *condroblástico*).

La transformación del cartílago en hueso no es una *metaplasia* o una ulterior diferenciación del tejido cartilagíneo, sino una verdadera

neoplasio: porque, primero, se *destruye y deshace* el cratílago, respectivamente los *condroblastos,* cuya substancia amorfa intercelular previamente se calcifica, para deshacerse luego. Sobre sus ruinas comienza el tejido osteoblástico a edificar el hueso.

La diferenciación del mesénquima embrionario en tejido conjuntivo definitivo o adulto, por el contrario, no es tanto por multiplicación celular, cuanto por la producción *intra*-o *extraplásmica* (1) de fibras *colágenas* y *elácticas,* cuyos haces forman la substancia (amorfa?) intercelular.

Indicados sumaria y substancialmente los procesos histogénicos que hacen al caso, ya será fácil comprender que en el caso que tratamos de explicar, pudo muy bien una tira conjuntiva en formación desviarse algo de su curso normal, v. gr.: por alguna causa mecánica o tropística, y atravesar un campo precondral y quedar encerrado en él, sin perder su naturaleza. Entre tanto, se diferenciaría alrededor suyo el cartílago y luego el hueso.

Esta explicación nos parece más viable que la de suponer que algún haz conjuntivo desviado pudiese por su crecimiento taladrar un hueso ya formado. Cabe ciertamente una tercera explicación que ocupa un lugar intermedio, y es la de haberse interpolado un haz conjuntivo en el campo del futuro hueso, no precisamente en el estadio precondral, sino al tiempo de la destrucción del cartílago y del iniciamiento de la formación del hueso. No hay que rechazar esa probabilidad; pero nos parece mucho más sólida la primera explicación, por cuanto en el supuesto tiempo de la destrucción del cartílago el mesénquima embrionario ha sido substituído en gran parte por tejidos definitivos, que difícilmente cambian de dirección y, cuando menos, son menos plásticos y sensibles a los agentes o estímulos tropísticos.

Laboratorio Biológico de Sarriá (Barcelona).—Enero de 1931.

(1) Es un punto muy controvertido entre los histólogos, si las fibras o fibrillas del tejido conjuntivo son de origen intracelular o extracelular: aquí podemos prescindir de esta cuestión que podrá ser objeto de una nueva comunicación científica.